Frankfurter Spezialklinik für Beinleiden

Phlebologie, Lymphologie, Angiologie
Frankfurt am Main

Prof. Dr. Z. Várady

seit 1978

Minichirurgisches Therapiekonzept

und Phlebektomie

in der Varizenchirurgie nach Várady,

Man muss die

Minichirurgie als Behandlungsstrategie

und nicht nur als reine Phlebektomie betrachten!

1. Theorie: Phlebektomie

schnell zu verstehen
und zu erlernen.

Blitzschnell verbreitete sich die Methode und die Instrumente „Haken und Spatula“ mit großem Erfolg in der ganzen Welt

2. Theorie: minichirurgisches Therapiekonzept

Ich brauchte Jahre bis alle Kontrollen, Erfahrungen positiv verliefen.

Das Minichirurgische Behandlungskonzept beinhaltet:

- Klinische Untersuchung, sehr wichtig
- Diagnostik (Haemodynamischer Zustand)
- **Kombinierte Therapie:**

  Operation (evtl. mehrere Sitzungen)

  +Verödung wenig und niedrige Konzentration mit Aethoxysclerol
- postoperative Nachbehandlung (Verödung)
- Regelmäßige Nachkontrollen, evtl. Therapie
- vorbeugende Massnahmen

Dieses Therapiekonzept vermeidet Rezidive

Minichirurgisches Therapiekonzept

50kg Last, der Mann fällt um.

Der Mann ist insuffizient,
aber nur relativ !

10 kg kann er tragen,

daher ist er nur relativ insuffizient

Der Mann wäre absolut insuffizient, wenn er auch 10kg nicht tragen könnte.

Durch das große Blutvolumen sind die Venenwände ausgeweitet.

Die Klappen und die Wände sind insuffizient aber nur relativ ! Es entsteht ein Stau.

Normale Blutmenge. Die Venenwände und Klappen regenerierten.

Keine Insuffizienz, kein Stau. Es wäre eine absolute Insuff. wenn das Gewebe nicht regenerieren könnte.

Beim stehenden Patienten sieht man große Varizen, die verschwinden, wenn das Bein angehoben wird, da der venöse Druck fällt.

Bernoulliesches Gesetz: Geschwindigkeit umgekehrt proportional auf die Wände ausgeübten Druck.

Je erweitert die Venen sind, desto langsamer ist der Fluss; immer mehr Venen dehnen sich aus.

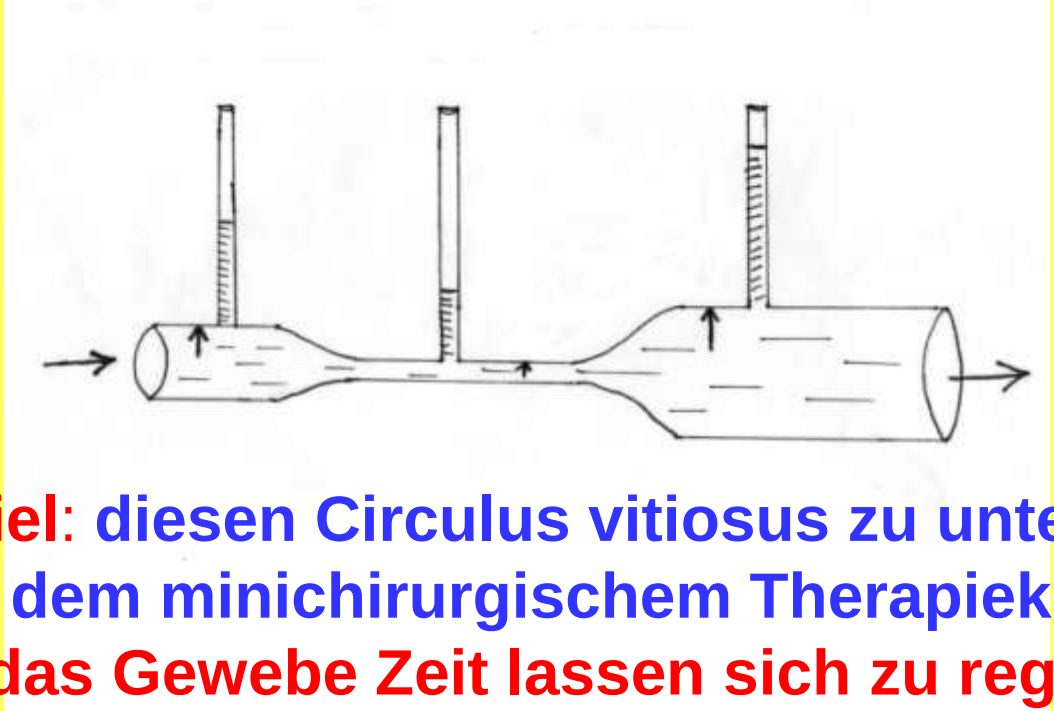

Therapieziel: diesen Circulus vitiosus zu unterbrechen, (entspricht dem minichirurgischem Therapiekonzept)

für das Gewebe Zeit lassen sich zu regenerieren, anstatt gleich zu strippen oder zu obliterieren!!!

Erfordert Geduld von Arzt und Patient!!!

Vor der minichirurgischen Behandlung von großlumigen Varizen (Böhm)

Durchmesser der Saphena in der Mitte des OS

18.04.06 0,89 x 0,89 cm

1. Operation 03.05.06

Nach der minichirurgischen Behandlung von großlumigen Varizen (Böhm)

Durchmesser der Saphena in der Mitte des OS:

18.04.06	0,89 X 0,89 cm
12.06.06	0,84 x 0,83 cm
10.07.06	0,65 X 0,74 cm

Die blutige Phlebodynamometrie ergibt sehr genaue Ergebnisse, ist aber semi-invasiv. Der Patient führt ein Bewegungsprogramm durch.

Wir haben eine Doppler-Flachsonde entwickelt, die auf der Haut fixiert wird. So kann der Patient das gleiche Bewegungsprogramm durchführen

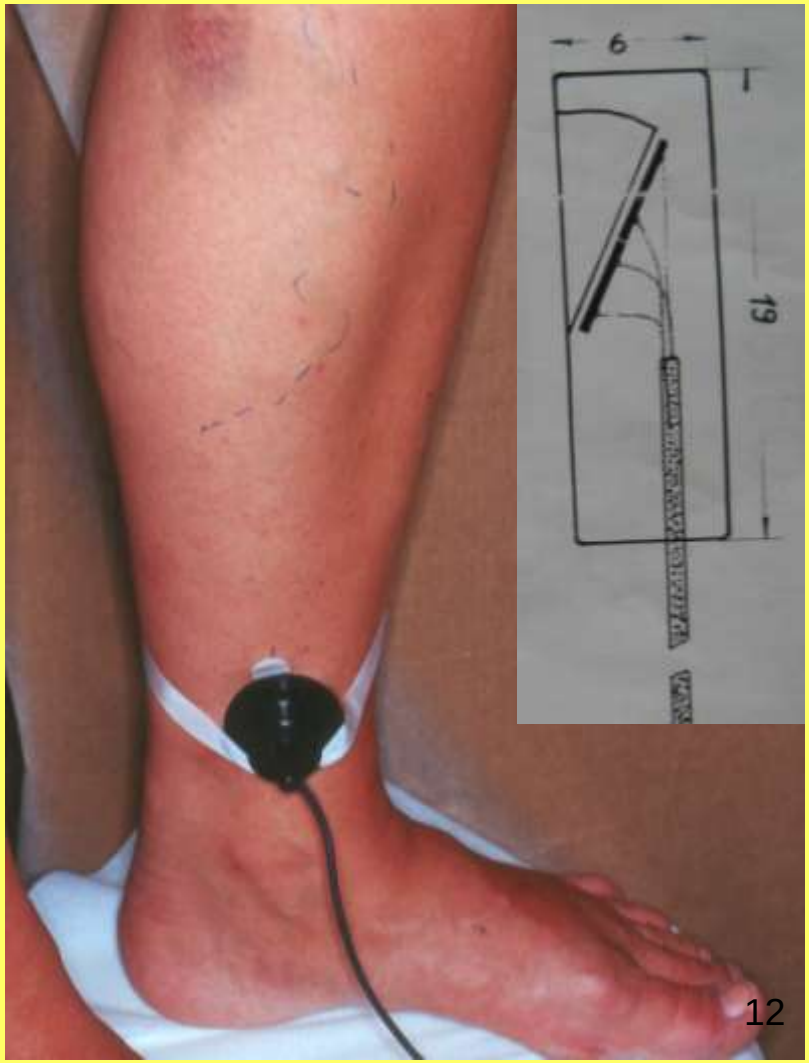

Meine zwei Methoden haben die Phlebologie grundsätzlich verändert, genauso wie die Düsenmaschinen die Luftfahrt.

Die Mehrzahl der Patienten mit Varizen sind Frauen und das bedeutet, dass nicht nur medizinische, sondern auch kosmetische Gesichtspunkte zu berücksichtigen sind.

Erfahrungsgemäß ist es so:
Je größer der Aufwand, desto geringer der Erfolg

In vielen Fällen sind die Narben nach der traditionellen Chirurgie störender für den Patienten als die Varizen vor der Operation.

Oft ist das Stripping mit mehr oder weniger großen Schnitten verbunden, um Äste zu entfernen,so
das Bein sieht schlechter aus wie vorher.

Nach Stripping und Krossektomie verstärkt sich ein vorhandenes Ödem wegen der Zerstörung von Lymphgefäßen.

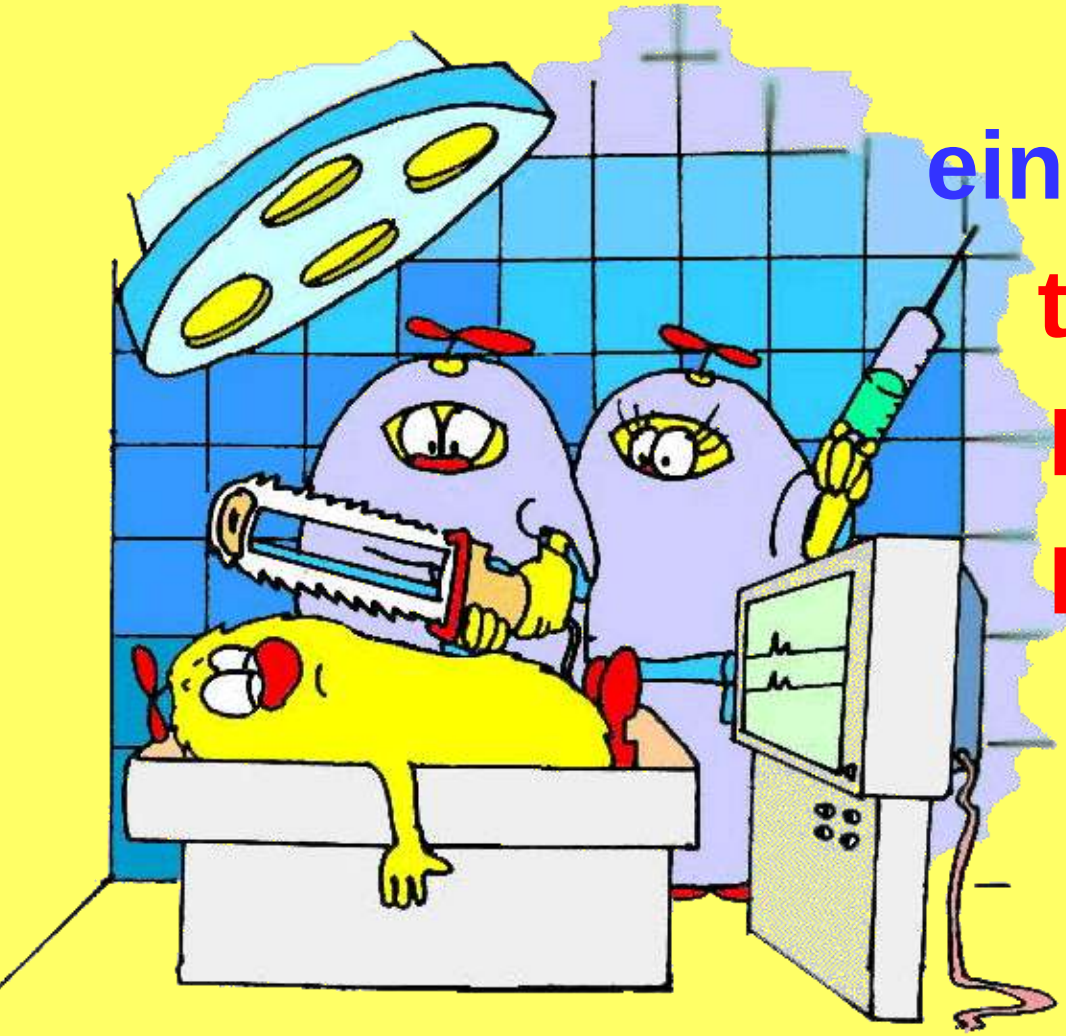

Man kann sich oft fragen, ob ein großer Aufwand tatsächlich der Medizinischen Notwendigkeit und dem Erfolg dient!

In cases of oedema the traumatic radical veinsurgery is strictly forbidden **according to leading Lymphologiest**

Prof. Földi (Germany),
Prof. Cossio (Madrid),
Prof. Malan (Rio de Janeiro),
Prof. Degni (Sao Paulo) and others

only the Minisurgery acc. to Várady is recommended.

Viele haben schon daran gedacht, Varizen durch Miniinzisionen zu entfernen. Mit mehr oder weniger geeigneten kleinen Haken wurde versucht, Varizen zu entfernen, ohne zu berücksichtigen, dass Venen fixiert sind

Deshalb waren weder die Methode noch die Instrumente geeignet, um mit dem Problem voran zu kommen.

Nur mit Haken und Minimosquito: große Schnitte, schlechte Ergebnisse

Vor über 25 Jahren entwickelte ich eine Methode, zu der die Firma Aesculap die notwendigen Instrumente lieferte.

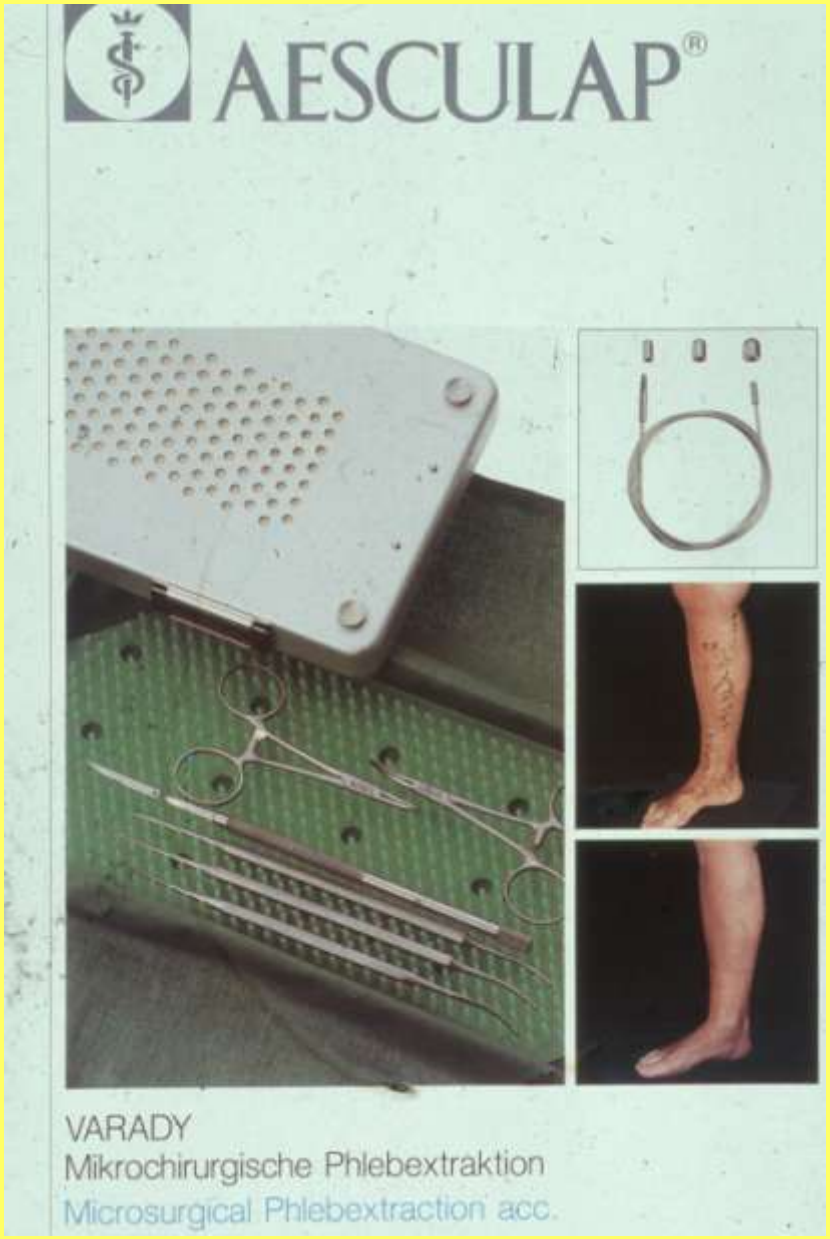

Der Várady-Haken ist weltweit als atraumatischer Haken bekannt.

Sie ist die erste auf chirurgischen Prinzipien basierende Methode, gemeinsam mit den dazu gehörigen chirurgischen Instrumenten,

dem Phlebextraktor und Phlebodissektor

wodurch die moderne Minichirurgie der Varizen erst etabliert werden konnte.

Hersteller: Aesculap (Deutschland), Medicor (Ungarn)

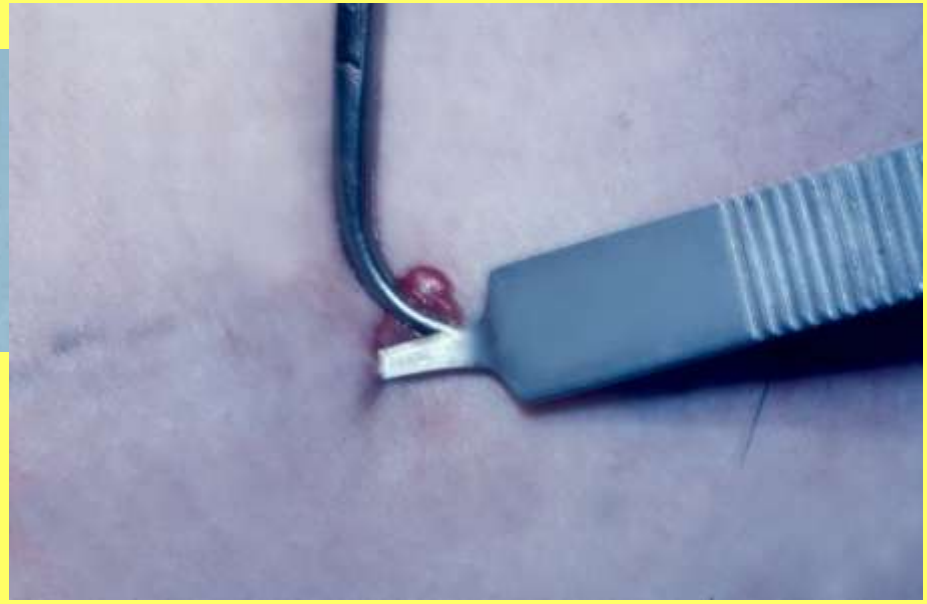

The spatula is necessary to loosen the vein.

Bei alle Ödemen die traumatisiernde Venenchirurgie strikt verboten.

Laut führende Lymphologen Prof.Földi(Deutschland),Prof.Cossio (Madrid),Prof.Malan(Rio de Janiero),Prof.Degni (Sao Paulo)und nach viele andere

nur die Minichirurgie nach Várady zu empfehlen.

Deshalb ist es von größter Wichtigkeit, eine Methode zu haben, die sowohl medizinische wie auch kosmetische Aspekte berücksichtigt.

Minisurgery (Phlebectomy) has no cuts,only small intisons!

Using the spatula and hook: few incisions, good results !

Such method and instruments were able to gain their place in surgery.

They are accessible by a large number of colleagues and for the first time could be taken for serious as a true surgical technique.



Only the vein wall wil

This hook needs more

Aesculap

Besondere Eigenschaften des Phlebextraktors (1) und Phlebodissektors (2)

Alle Konstruktionen sind sorgfältig durchdacht und erfüllen einen bestimmten Zweck

Haken nicht zu scharf, **keine Gewebsverletzungen**, keine Verletzungsgefahr für den Chirurg, kein Zerreissen der Vene und somit keine Blutungen

Der Haken öffnet sich entgegen der Spatelbiegung, somit ist seine Ausrichtung immer bekannt

Griff sechseckig und geriffelt für optimale Handhabung

Optimale Länge um die Vene zu fassen

1.

Der Haken hat eine **optimale Größe**, um durch kleine Öffnungen geführt zu werden und eine **spezielle Form**, die ein Fassen der Venenwand erlaubt, ohne diese zu zerreissen.

Spatula ist starr und glatt, um das Gewebe gut und leicht zu durchdringen. **Ideale Länge** für eine ausreichende Präparierstrecke und gute Stabilität bei schlanker Bauweise. (Wenn das Spatula zu lang ist, wird es durch eine zwangsläufig stärkere Dimensionierung zu unhandlich). Es weist eine **Biegung** auf, die ein ideales Einführen und Präparieren ermöglicht und es ausserdem erlaubt, **das Ende unter der Haut stets zu tasten**.

Aesculap

FB 120 Várady Phlebodissektor
FB 121 Várady Phlebextraktor
FB 122 Várady Phlebextraktor
FB 125 Várady Mikro-Phlebextraktor
FB 126 Várady Mini-Phlebextraktor

2.

Der Griff ist mit dem des Phlebextraktors identisch

Die Spatula sind dünn und elastisch mit der Möglichkeit der plastischen Verformung, um eine ideale Anpassung an die anatomische Situation zu gewährleisten. Die **größere Länge** gegenüber dem Spatula des Phlebextraktors ermöglicht eine **längere Präparationsstrecke.**

Er wird eingesetzt, nachdem mit dem starren Spatula des Phlebextraktors vorpräpariert wurde.

Dadurch wurde vor über 20 Jahren allen Spezialisten in der Welt eine Methode angeboten, die man sich nicht mehr wegdenken kann.

Das minichirurgiesche Konzept kann das Stripping und Krossektomie ersetzen, oder als Phlebektomie bei geeigneten Fällen Anwendung finden

Sie wird als wichtige Therapieform der Varikose seit Jahrzehnten angeboten und auch weltweit praktiziert

Sie vereinigt die Vorteile von Chirurgie und Sklerotherapie ohne deren Nachteile zu haben.

Phlebologie und Proktologie
© F. K. Schattauer Verlagsgesellschaft mbH (1988)

H. Angelescu, J. Ponova,
St. Moţ, I. Buteică

Neue Angaben zur Varizenchirurgie ohne Stripping

Aus der Abteilung für Chirurgie des Krankenhauses CFR Witting, Bukarest (Sektionsleiter: Dr. I. Ponova)

Nach über 17 Jahren seit der in Phlebol. u. Proktol. Nr. 4, 1969 veröffentlichten Arbeit «Varizenchirurgie ohne Stripping» und nach über 24 Jahren eigener Erfahrung in der Anwendung dieses chirurgischen originellen Verfahrens nahmen wir uns vor, dieser Arbeit die in den letzten 5 Jahren (1982–1986) erhaltenen Daten zugrunde zu legen, nachdem wir in dieser Zeitperiode bei 5501 Kranken eine Operation durchgeführt haben.

Auf Stripping haben wir verzichtet, als es zu den Verfahren der blanden Chirurgie gehört, nahm das Venenmuseum alle Kollateralen, Perforantes, Anastomosen und den Nervus saphenus mit sich fortzerrt und während der Operation reichliche, zuweilen schwer beherrschbare Blutungen und nach dem Eingriff unangenehme von trophischen Hautstörungen gefolgte und spät erscheinende Dysästhesie hervorruft.

Stripping beseitigt aber nicht die trophischen, dem Venenreflux unterliegenden Hautstörungen durch insuffiziente Perforantes oder die Leonardi-Venenkrankheit, während die von uns ohne Stripping ausgeübte Chirurgie keine Grenzen hat und in allen Fällen oberflächlicher Venenpathologie, mit oder ohne Komplikationen, einschließlich der dysembryoplastischen Syndrome und akuten varikösen Thrombosen angewandt wird. Die Ergänzung des Strippings mit den erforderlichen Inzisionen führt zu unästhetischen, zuweilen zu behindernden Narben. Sowohl Stripping-Behandlung der Kranken als auch ihre komplementäre Medikation sind um vieles kostspieliger als die von uns ausgeübte Chirurgie.

Einige Besonderheiten unseres Verfahrens

Unserem Eingriff liegen sowohl die anatomischen Daten von van Limbergh, Dasseler, Raivio, Sherman, Bassi u.a. als auch unsere eigenen anatomischen und chirurgischen Untersuchungen zugrunde.

Die Eingriffstaktik wird aufgrund der klinischen Untersuchungen am aufrecht stehenden Kranken festgelegt, indem auf der Haut Reflexzonen und Inzisionsstellen für die Interzeption der insuffizienten Hauptperforantes des ganzen Beines markiert und peinisiert werden. Beidseitig wird nur im Falle eines kleinen orthostatischen Reflexes oder zur Ergänzung eines vorausgegangenen Eingriffs operiert.

Die Untersuchung des Kranken in Orthostase stützt sich auf die Tatsache, daß die Krankheit in dieser Position voll erkannt werden kann. Eine Phlebographie wird nur ausnahmsweise bei Dysembryoplasien vorgenommen. Dabei halten wir übrigens die radiologische Untersuchung einer Krankheit, die sich in Orthostase manifestiert, in Horizontallage für unzuverlässig.

Keine akkurateste Untersuchung ist imstande, eine klinische, vom operierenden Arzt selbst durchgeführte Untersuchung zu ersetzen, da er durch die in Orthostase durchgeführte «Palpations- und Perkussions»-Technik alles für Diagnose und die chirurgisch richtige Behandlung Nötige erkennen kann. (Wir verweisen auf die Ähnlichkeit der von uns 1969 veröffentlichten klinischen vorchirurgischen Explorationstechnik mit der von Fontanys 1980 in Budapest vorgetragenen Technik.)

Die Diagnose der häufigen Komplikationen von Varizen wie varikösen Phlebitis, Gefäßfistel (Zerreißen einer varikösen Ausbuchtung), besonders trophischer Störungen benötigt keine paraklinische, aggressive oder irgendeine andere Untersuchung.

Nach Feststellung des chirurgischen Vorgehens werden die entsprechenden Zonen mit einem Farbstoff auf der Haut markiert. Sehr selten werden Vorsnästhesien mit Atropin + Diazepam, spinale allgemeine oder örtliche Anästhesie mit 2% Xylocain angewandt. Die Inzisionen werden in Richtung der Langerschen Hautspannungslinien angebracht. So erhält man ästhetische Narben, die mit der Zeit verschwinden. Die segmentären Saphenektomien zur Erfassung insuffizienter Hauptperforantes dehnen sich unter Umständen in beide Richtungen aus. Die Crossektomie der V. saphena parva erfolgt bei dem gleichen Eingriff ohne Änderung der Position des Kranken. Die Wundnaht wird mit Michels-Klammern vorgenommen. Nach der Operation wird ein undehnbarer Verband angelegt; nach 8–10 Stunden (nach der Spinalanästhesie) wird der Kranke mobilisiert und 48 Stunden nach der Operation werden die Operationsklammern entfernt. Am gleichen Tag, an dem die Klammern entfernt werden, wird der Kranke mit einem Druckverband entlassen, der nach 8–10 Tagen entfernt wird. Während dieser Zeitperiode wird der Kranke mobilisiert und kann, ab und zu schon nach 5–6 Tagen, die Arbeit wieder aufnehmen. Nach der Operation werden keine Antikoagulantien oder Antibiotika verabreicht, sondern nur antiinflammatorische und analge-

Zitat aus einer Publikation:

1987 „Phlebologie“

(schon damals wurde die richtige Therapie vorgeschlagen)

5501 Operation in 4 Jahren

Auf Stipping haben wir verzichtet, da es der blinden Chirurgie gehört, in dem das Venen ausreißen alle Kollateralen, Perforantes, Anastomosen und Nervus Saphenus mit sich fortreißt. .... zuweilen schwere Blutungen und trophische Hautstörungen ….

(1982–1986) erhaltenen Daten zugrunde zu legen, nachdem wir in dieser Zeitperiode bei 5501 Kranken eine Operation durchgeführt haben.

Auf Stripping haben wir verzichtet, da es zu den Verfahren der blinden Chirurgie gehört, indem das Venenausreißen alle Kollateralen, Perforantes, Anastomosen und den Nervus saphenus mit sich fortreißt und während der Operation reichliche, zuweilen schwer beherrschbare Blutungen und nach dem Eingriff unangenehme von trophischen Hautstörungen gefolgte und spät erscheinende Dysäs-

Die
der kl
aufrech
legt, in
und In
tion de
tes des
präzisi
im Fal
Reflux
voraus

Die
Ortho
che, d
tion v

Fällen oberflächlicher Venenpathologie, mit oder ohne Komplikationen, einschließlich der dysembryoplastischen Syndrome und akuten varikösen Thrombosen angewandt wird. Die Ergänzung des Strippings mit den erforderlichen Inzisionen führt zu unästhetischen, zuweilen zu behindernden Narben. Sowohl Stripping-Behandlung der Kranken als auch ihre komplementäre Medikation sind um vieles kostspieliger als die von uns ausgeübte Chirurgie.

imstande, e
renden Arz
tersuchung
die in Orth
pations- un
les für Dia
richtige Beh
kann. (Wir
keit der von
klinischen
tionstechnik
1980 in
Technik.)

Phlebol. u. Proktol. 1988; 17: 223–5

Auch ein
radicales Vorgehen
in der Varizenchirurgie
verhindert nicht
das Recidiv

In 20 Jahren habe ich an Patienten:

- 10 wöchentlich
- 40 monatlich
- 480 jährlich
- 9600 in 20 Jahren

} operiert

Davon 6 Krossektomien, z.T.Stripping,

sonst haben alle die Saphena behalten.

Lokalanästhesie

Abhebung der Haut gut sichtbar:

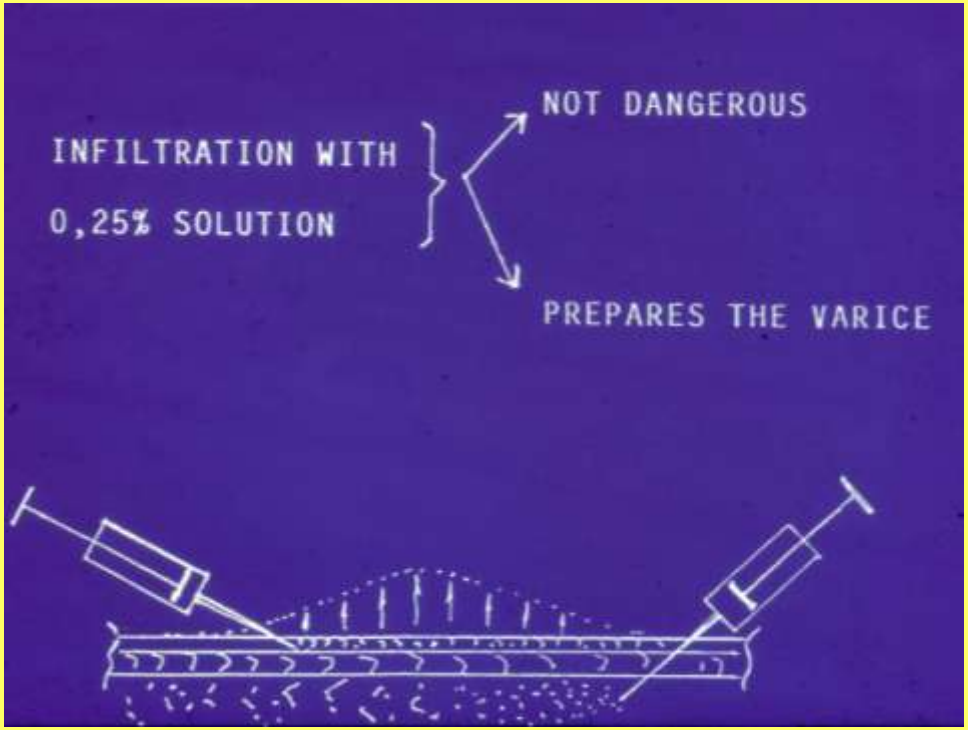

Chirurgische Methode

Winzige Inzisionen werden mit einem Mikroskalpell gemacht, wodurch keine unabsichtlich zu großen Schnitte entstehen können.

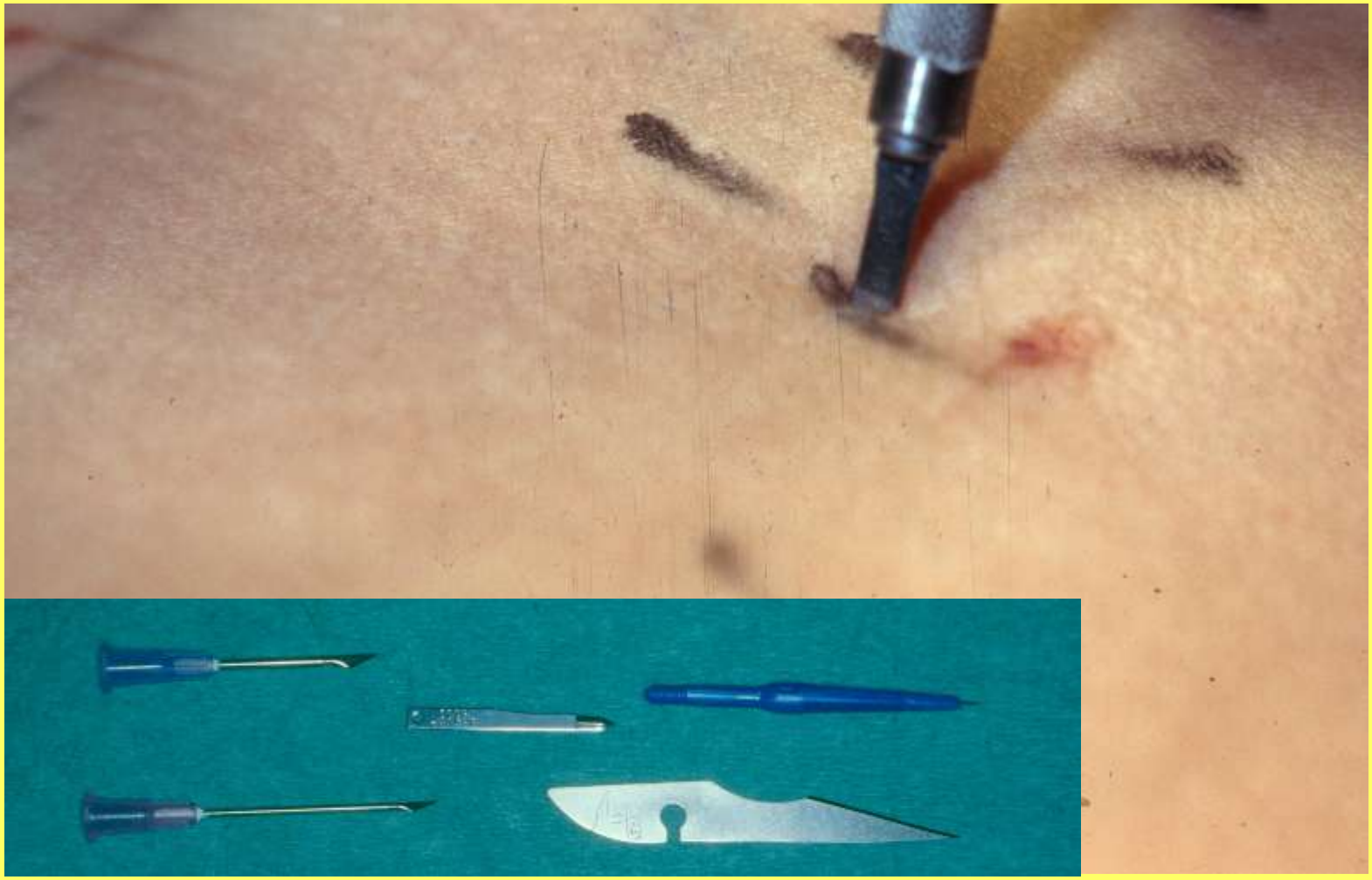

We use these Micro scalpels
1,2 mm
Admix Needle
1,6 mm
BAYHA 11
MADE IN JAPAN
Scalpel 11 is too wide.
For minisurgery acc. Várady is inapplicably.

Chirurgische Methode

Unter Verwendung des Spatulateils des Phlebextractors wird die Vene in beiden Richtungen freipräpariert.

Der Hauptunterschied zwischen der antiquierten Hakenmethode und meiner ist die Verwendung des Spatula.

Chirurgische Methode

Unter Verwendung des Spatulaendes des Phlebextractors werden die Venen in beiden Richtungen freipräpariert.

Bei Verwendung einer Spatula arbeiten Sie mit meiner Methode. Ein Chirurg wird automatisch feststellen, dass Varizen ohne Spatula nicht entfernt werden können.

Chirurgische Methode

Danach wird das Instrument umgedreht, und mit dem anderen Ende (Haken) die Vene herausgezogen.

Mit dem Finger wird die Haut eingedrückt, um die Vene besser finden und tasten zu können

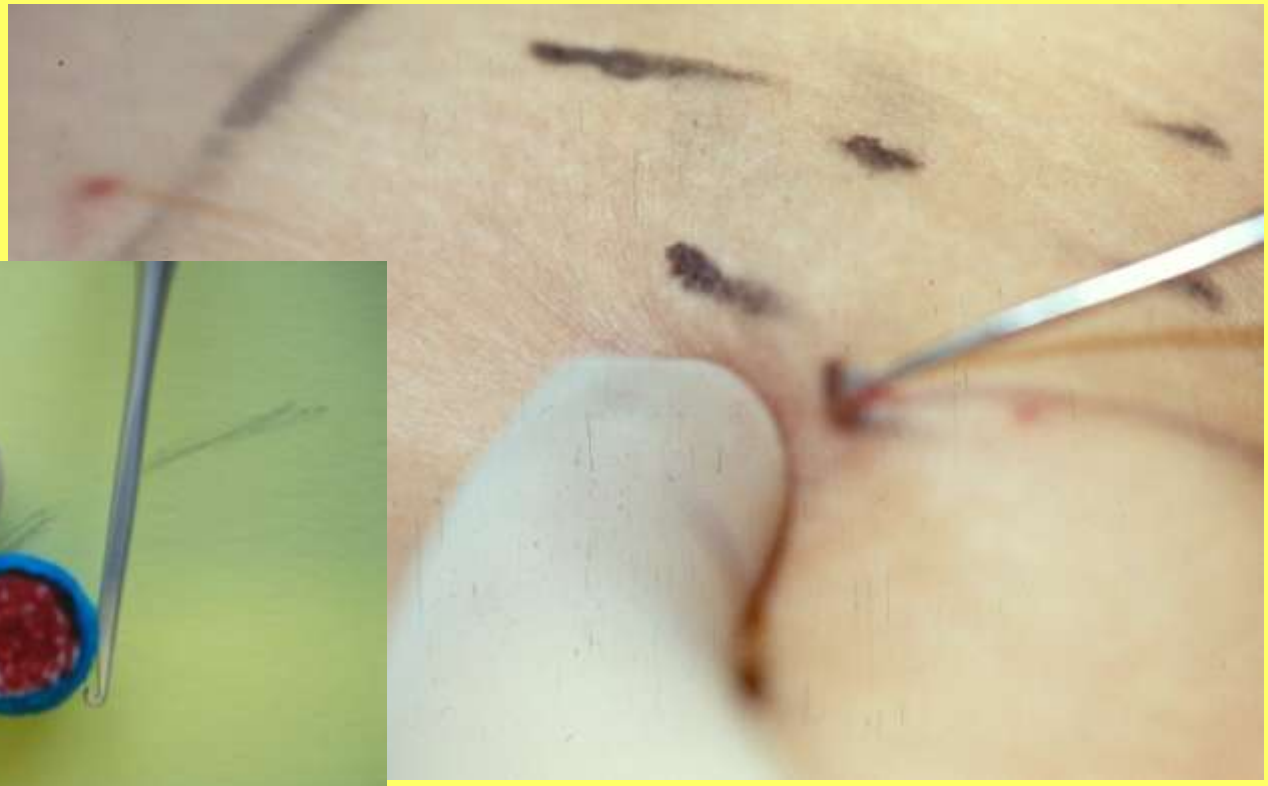

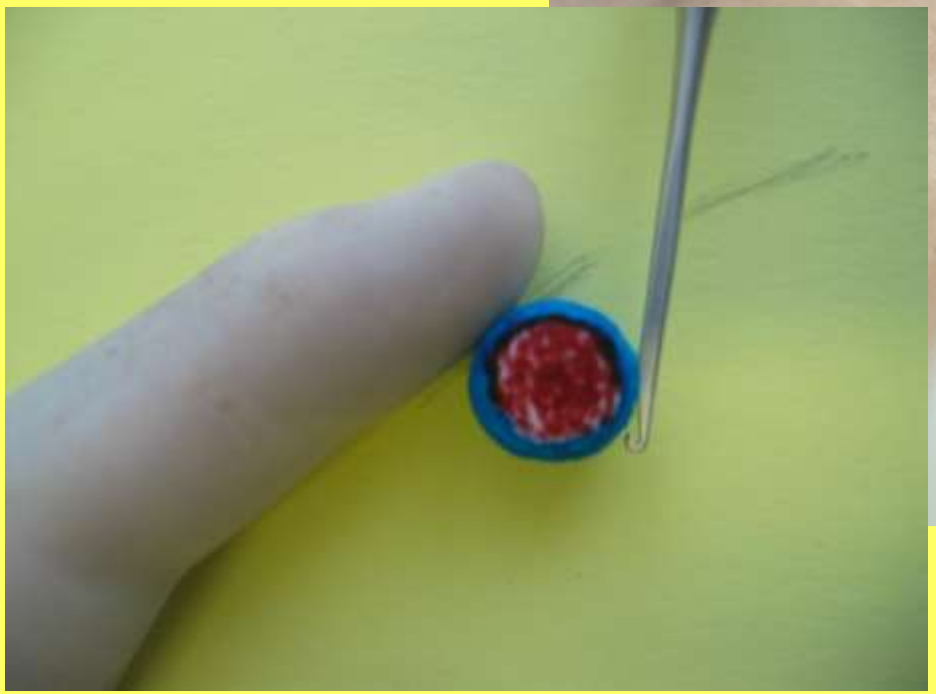

The vein is between the finger tip and the hook and so easy to palpate.



METHOD OF SURGERY

The exposed vein is grasped with the Minimosquito forceps, followed then by ligation and separation.

It is important not to dilate the incision with the Mini – Mosquito in order not to lacerate the skin with consecutive cicatrism.

Chirurgische Methode

Unter ständigem Zug wird die Vene weiter freipräpariert unter Verwendung des Phlebextractors und Phlebodissektors.

Varizen und Saphenaklappeninsuf. beseitigt . Guter klinischer und Haemodynamischer Zustand nach der Behandlung

Ein radikales Vorgehen verhindert nicht das Rezidiv
nur Risikoreich: Krossektomie, Stripping, Narkose, Lumbal, Tumesc.

Varizen und Insuf. Punkte beseitigt, Saphena und Klappen regenerierten. Ausgedehte Fußvarikose entfernt.

OP Bild: Ausgedehnte Fußvarikose wird entfernt.

Auch in diesem Bereich lassen sich Venen problemlos entfernen

aber vorsichtig!

At this area is the same solution:

Typische Astvarikose :Saphena ist suffizient, daher als intakt behalten. (Op.Böhm)

praeoperativ

Resultat eindwanfrei, kleine Vene werden noch verödet, Saphena intakt behalten.

nach erster Operation

Endergebnis

Medicor
Aesculap

Ideal length to grasp the vein 17-19-19,5 cm

The handle part is hexagonal and grooved for an ideal handling.

The hook is open opposite to the curve of the spatula, thus its position is always clear when inserted

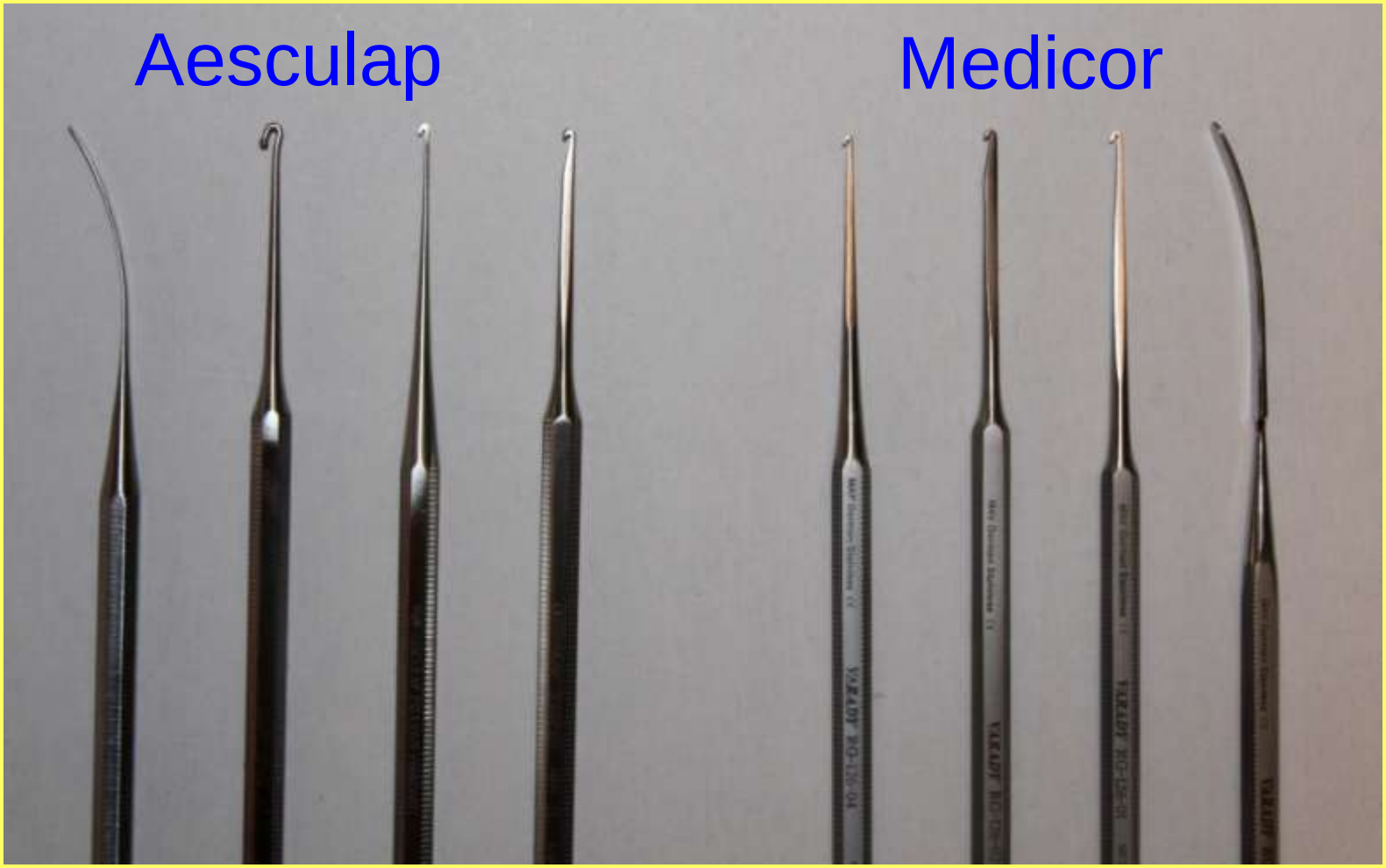

The hook has an ideal size to be inserted through the small opening and a special shape which allows for grasping the venous wall without tearing it off.



The spatula of Phlebextraktor is rigid for good tissue penetration. Therefor is used first one.

The spatulas of Phlebodissektor are thin, flexible and longer. It permits a longer preparation range. We use these second one. Both of them have optimal curving.

Some years before the "CHIVA" time I had made with this hook by even the same method that I left, and developed the phlebectomy and mini surgery.

My discarded method and instrument were as "CHIVA" rediscovered, because the Frenchs wasn't able to read my in German written works.



My minisurgery instrument is located on the middle finger.

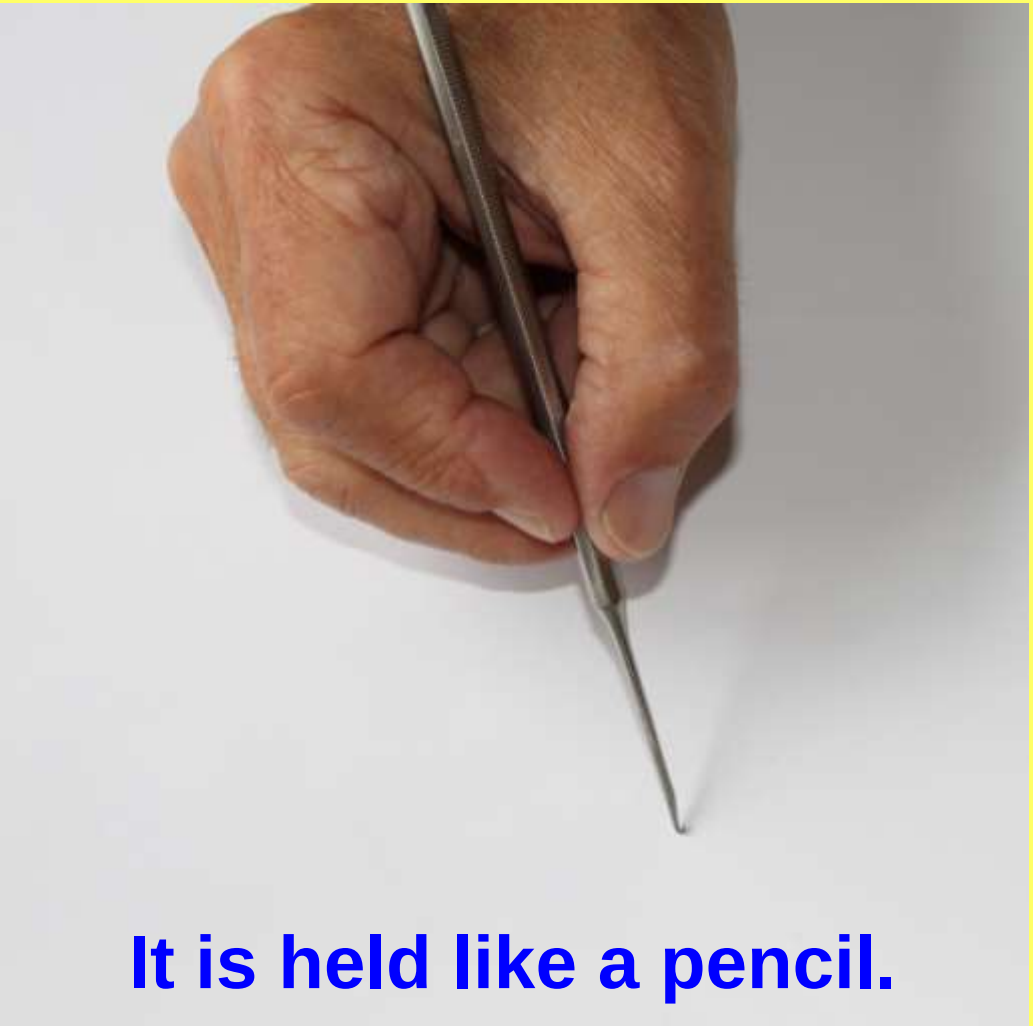

Hold in the three fingers and

rotate with feeling the instrument.

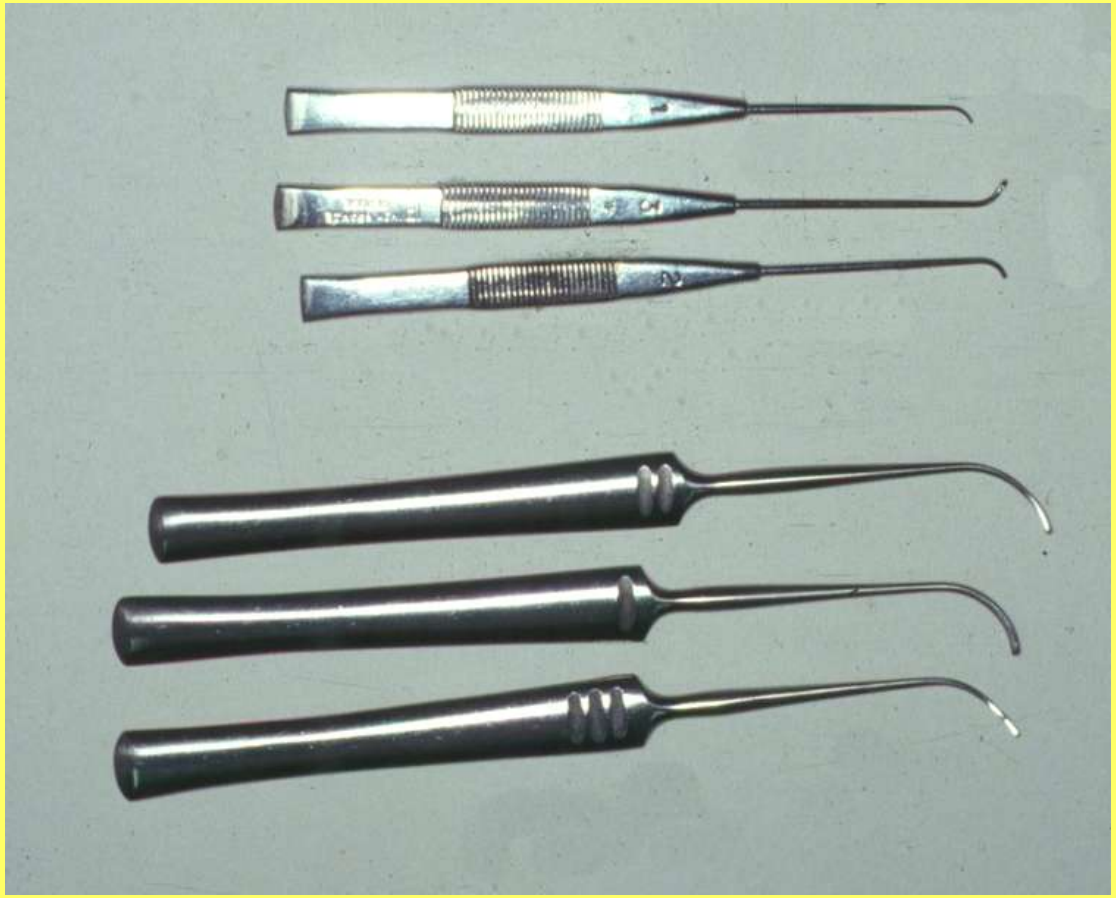

If you use only hook,
you don’t need
any expensive instrument.
That does an crochet hook.

These so-called "instruments" you hold with full hand,

thereby one feels the vein bad.

Without spatula can one tear out only small pieces of veins.

Ministriper for straight branch varizes.

Um gute Ergebnisse zu erhalten, muss man nicht auf komplizierte und teuere Techniken zurückgreifen, sondern eher den eigenen Kopf und die Geschicklichkeit der Hände einsetzen.



Wenn jemand nachteiliges findet wie zu viele Schnitte, Schwellung, Schmerz, etc. zeigt, dass entweder nicht meine Methode angewandt oder diese falsch durchgeführt wurde.

Zusammenfassung

Minichirurgisches Therapiekonzept und Phlebektomie

nach Várady

Verwendung von Haken und Spatula

geeignet für:

- Alle Formen der Varizen
- Alle Gebiete des Beines
- Alle Situationen
- Ambulante oder stationäre Behandlung

Vorteile:

- Nur wenige Inzisionen
- Auf chirurgischen Prinzipien basierend

Viele behaupten meine Metode duchzuführen, in wirklichkeit sind aber davon weit entfernt.

Daher lade ich Sie zu unsere nächste
Tagung ein,um die sie richtig zu lernen.

Moderne Minichirurgie nach Várady

Oldtimer
Amb. Phlebektomie



Von einer Künstlerin gezeichnete Minichirurgie,
Geschenk von Professor Brunner.
By artist designed Minisurgery, Present from Professor Brunner.

Vergoldeter Phlebextractor. Geschenk von Professor Brunner.
Gold-plated Phlebextractor. Present from Professor Brunner.

Geburtstagsgeschenk von Professor Bihari.
Birthday present from Professor Bihari.

Die grose Erfindungen bleiben immer nur wir werden alt.
The big things remain eternally, only we grow old.

Einladung

27. Internationaler Workshop für Phlebologie, Lymphologie und Angiologie

am 8-9. März. 2013

Sie sind herzlich eingeladen nach Frankfurt, um alle Methoden kennen zu lernen.

Venenklinik
Prof.Dr. Z. Böhm - Prof. Dr. Z. Várady
D-60311 Frankfurt, Roßmarkt 23

Telefon: 00 49 69 28 40 44 Fax: 00 49 69 29 79 702 Email: ProfVarady@aol.com
Hompage: www.venenklinik-frankfurt.de

Vielen Dank für Ihre Aufmerksamkeit!